

УДК 618.146-008.64-07-08

Т.Т. Наритник, О.А. Бурка

Трансформація поглядів на ведення жінок з істміко-цервікальною недостатністю

Національний медичний університет імені О.О. Богомольця, м. Київ, Україна

Ukrainian Journal Health of Woman. 2024. 2(171): 26-30; doi: 10.15574/HW.2024.171.26

For citation: Narytnyk TT, Burka OA. (2024). Management of women with cervical insufficiency — transformation of views. Ukrainian Journal Health of Woman. 2(171): 26-30; doi: 10.15574/HW.2024.171.26.

Накладання циркулярного шва на шийку матки — це акушерське втручання, яке використовується для запобігання викидню та передчасним пологам у жінок групи високого ризику невиношування вагітності. Зважаючи на актуальну сьогодні проблему недостатньої ефективності профілактики розвитку спонтанної передчасної пологової діяльності, про що свідчить відсутність значних змін статистичних даних за останні 10 років, необхідні подальші дослідження для поліпшення тактики ведення вагітних, особливо з групи високого ризику виникнення цього ускладнення. Цервікальний серкляж дає змогу механічно зупинити процес спонтанного розкриття цервіксу, однак, хоча метод і є мініінвазивним, у разі його використання все одно залишається ризик ускладнень, таких як інфікування або травмування шийки матки. Беручи до уваги вищевказане, постає проблема визначення груп пацієнток, яким проведення такого втручання принесе найбільшу користь. Це питання на сьогодні переживає ряд трансформацій та оновлень, проаналізованих у цій роботі.

Мета — на основі аналізу найсвіжіших рекомендацій National Institute for Health and Care Excellence та Royal College of Obstetricians and Gynaecologists визначити зміни в рекомендаціях щодо хірургічної тактики ведення жінок з істміко-цервікальною недостатністю.

Результати та висновки. За рекомендаціями 2022 р., поряд із дещо зміненими підходами до класифікації та термінології цервікального серкляжа відбулася певна трансформація поглядів на групи жінок, яким процедура принесе найбільшу користь. Передусім, за анамнестичними даними, накладання шва на шийку матки рекомендовано при трьох анамнестичних епізодах невиношування вагітності замість двох у попередніх рекомендаціях. Клиноподібна трансформація шийки матки та випадкове виявлення вкорочення шийки матки в терміні більше 20 тижнів, виявлені за результатами ультразвукового дослідження, не є показанням для накладання серкляжа, оскільки ефективність втручання при цьому не доведена. Крім того, винайдено нові методики, такі як абдомінальний серкляж, що дають змогу ефективніше запобігати епізодам невиношування вагітності.

Автори заявляють про відсутність конфлікту інтересів.

Ключові слова: передчасні пологи, істміко-цервікальна недостатність, цервікальний серкляж, шов на шийку матки.

Management of women with cervical insufficiency — transformation of views

T. T. Narytnyk, O. A. Burka

Bogomolets National Medical University, Kyiv, Ukraine

Cervical cerclage is an obstetric procedure used to prevent late term spontaneous abortions and preterm birth in women at high risk of miscarriage. Taking into consideration existence of insufficient effectiveness of methods for preventing spontaneous preterm labor, as evidenced by the lack of significant changes in statistical data over the past 10 years, further research is needed to improve the tactics of managing pregnant women, especially from the group of high risk of this complication. Cervical cerclage allows to mechanically stop the process of spontaneous opening of the cervix, however, although the method is minimally invasive, when using it, there is still a risk of complications, such as infection or trauma to the cervix. Taking this into account, determining the groups of patients who will benefit the most from this intervention is essential. Today, this issue is undergoing a number of transformations and updates which we tried to analyze in this work.

Aim — determining changes in the recommendations for surgical management of women with isthmico-cervical insufficiency based on the analysis of the latest recommendations of the National Institute for Health and Care Excellence and the Royal College of Obstetricians and Gynecologists.

Results and conclusions. According to the 2022 guidelines, along with slightly changed approaches to the classification and terminology of cervical cerclage, there has been some transformation in views about the groups of women who will benefit the most from the procedure. First of all, according to anamnestic data, cervical suture is recommended for three anamnestic episodes of miscarriage instead of two in the previous recommendations. On ultrasound examination, a wedge-shaped transformation of the cervix and incidental detection of cervical shortening after 20 weeks is not an indication for applying a cerclage, since the effectiveness of the intervention in this case is unproven. In addition, new techniques, such as abdominal cerclage, have been invented to more effectively prevent episodes of miscarriage.

No conflict of interests was declared by the authors.

Keywords: preterm labor, isthmico-cervical insufficiency, cervical cerclage, cervical suturing.

Вступ

Передчасні пологи (ПП) — це поліетіологічний синдром, виникнення якого найчастіше пов'язують з інфекційно-запальними, децидуальними, гормональними, імунологічними розладами в організмі вагітної жінки [6,14]. За даними опублікованого у The Lancet 2023 р. великого аналітичного огляду частоти передчасних пологів у 103 країнах, незважаючи на прийняту в 2015 р. стратегію Всесвітньої

організації охорони здоров'я щодо збереження здоров'я жінок та дітей, частота виникнення ПП у досліджуваній період 2010–2020 рр. не зазнала значних змін, навіть за активної роботи фахівців, спрямованої на профілактику та ранню діагностику загрози ПП [13]. Більше того, рівень передчасних пологів у світі за 2020–2021 рр. зріс на 4% — відповідно з 10,1% до 10,5% [3]. Тобто необхідні подальші зусилля щодо вивчення, виявлення та вдосконалення ведення та нагляду за вагітними для

запобігання розвитку в них ПП та поліпшення здоров'я населення.

Однією з причин і водночас передвісником настання ПП є істміко-цервікальна недостатність (ІЦН) — структурні зміни в шийці матки, що призводять до неспроможності її затульної функції. Проблема неспроможності шийки матки відома ще з часів Авіценни. На сьогодні частота ІЦН становить 1% усіх вагітностей і до 20% спонтанних втрат вагітності в середині другого триместру [12], а також є причиною 8–9% ПП у терміні до 28–34 тижнів та 8–25% надзвичайно ранніх ПП до 28 тижнів вагітності [9]. Зростання частоти ПП у світі диктує необхідність подальшого вивчення проблеми ІЦН та пошуку альтернативних методів лікування.

Мультиетіологічність ПП є причиною того, що вплив на лише одну з ланок не може запобігти всім або навіть більшості випадків ПП, тому варто уважно і окремо розглядати всі можливі фактори ризику ПП, адже кожний метод має певні показання, протипоказання, переваги та недоліки.

Мета дослідження — на основі аналізу найсвіжіших рекомендацій National Institute for Health and Care Excellence та Royal College of Obstetricians and Gynaecologists визначити зміни в рекомендаціях щодо хірургічної тактики ведення жінок із ІЦН.

У 1658 р. Коул і Калпеппер уперше зробили спробу охарактеризувати ІЦН з наукової точки зору в документальній формі. Вони писали: «... отвір входу до утроби настільки слабкий, що не може належним чином скоротитися для утримання плода... можлива цьому причина — аборти, важкий фізичний труд та пологи, при яких матковий м'яз розділяється на окремі волокна, що не знаходяться в тісному контакті між собою, тому вони, разом із внутрішнім отвором утроби, значно ослаблені...» [6]. Після такого пояснення, зважаючи на наявність м'язового дефекту та слабкості нижньої частини матки, у 1955 р. Широкар описав терапевтичну процедуру під назвою «серкляж», а ще за 2 роки Макдональд запропонував модифікацію процедури цервікального серкляжа (ЦС), яка передбачає використання шовного матеріалу для закриття шийки матки для механічного збереження вагітності до терміну, коли його буде видалено. Протягом 50 років після опису методики накладання циркулярного шва на шийку матки ЦС почав використовуватися акуше-

рами-гінекологами усіх регіонів світу. Логічно, що відтоді відбувся значний стрибок у розвитку світової медицини, з'явилися нові методи діагностики, методики накладання шва; було достатньо часу для проведення клінічних досліджень і формулювання доказових висновків, які і дотепер дають змогу приймати найкращі рішення з приводу обрання точніших критеріїв для діагностування та призначення процедури ЦС. Зокрема, це стосується відбору груп вагітних, яким може бути проведено накладання циркулярного шва. У цьому сенсі рекомендації різних міжнародних настанов дещо різняться поглядами між собою.

Відповідно до класичних вітчизняних рекомендацій, ведення ІЦН полягало в застосуванні двох типів швів: профілактичного і лікувального (терапевтичного, ургентного). Показанням до проведення профілактичного ЦС була приналежність жінки до групи високого ризику, яка визначалася наявністю двох і більше мимовільних викиднів або передчасної пологової діяльності в другому триместрі вагітності. Терапевтичний же шов пропонувався до негайного накладання жінкам за даними ультразвукового дослідження (УЗД) після встановлення вкорочення шийки матки менше 25 мм, причому особливу увагу приділяли наявності так званої «клиноподібної трансформації» шийки матки (ТУУУ-ознаки в іноземній літературі, «клиноподібним» вважається розширення за Y-типом і його прогресування; рис. 1) [1,11].

Щодо методик накладання циркулярного шва на шийку матки, то на сьогодні продовжують широко використовуватися класичні трансвагінальні техніки, але поряд із цим з'явилися методики трансабдомінальні (рис. 2). Метод Широкара передбачає розміщення ЦС якомога ближче до внутрішнього зіву шляхом розтину міхурово-цервікального з'єднання. За Макдональдом, на шийку матки в ділянці шийково-піхвового сполучення накладається кисетний шов, і це є найпоширенішим типом трансвагінального ЦС, який виконується сьогодні. За результатами оцінювання ефективності, обидва методи показують однакові результати [14], хоча технічно метод Макдональда є простішим у використанні [9]. Уперше методика трансабдомінального лапаротомного ЦС у терміні 10–14 тижнів (або до вагітності) запропонована Бенсоном і Дерфі у 1965 р. як альтернатива трансвагінальному ЦС для вагітних з екстремальним укороченням шийки мат-

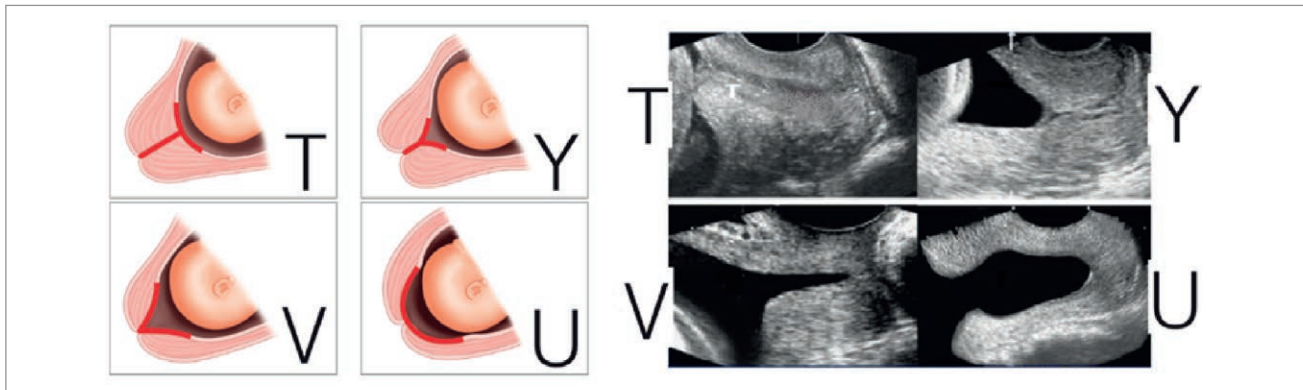


Рис. 1. УЗД-типи розширення цервікального каналу за істміко-цервікальної недостатності

ки або за неефективності вагінального серкляжа, оскільки накладається він вище, на внутрішнє вічко. Лапароскопічний доступ уперше виконаний Lesser у 1998 р. і все частіше використовується як переважний мініінвазивний метод розміщення абдомінального ЦС [10].

Проте будь-яке хірургічне втручання має певну користь і ризики. Операція накладання циркулярного шва на шийку матки спрямована на пролонгування вагітності та народження доношеної до життєздатного терміну дитини, що, безумовно, є чи не найголовнішим показником оцінювання результату вагітності взагалі, але водночас не слід забувати і про ускладнення, що можуть виникати після такого втручання: утворення шийково-піхвових фістул, розрив, дистопія шийки матки та, найголовніше, високий ризик інфікування, що не лише саме по собі може бути сприятливим фактором розвитку передчасної пологової діяльності та передчасного розриву плодових оболонок (ПРПО), але й зрештою може вилитися в хоріоамніоніт і септичні ускладнення в новонародженого й породіллі. Зважаючи на це, учені всього світу

працюють над регулярними оновленнями рекомендацій щодо накладання ЦС.

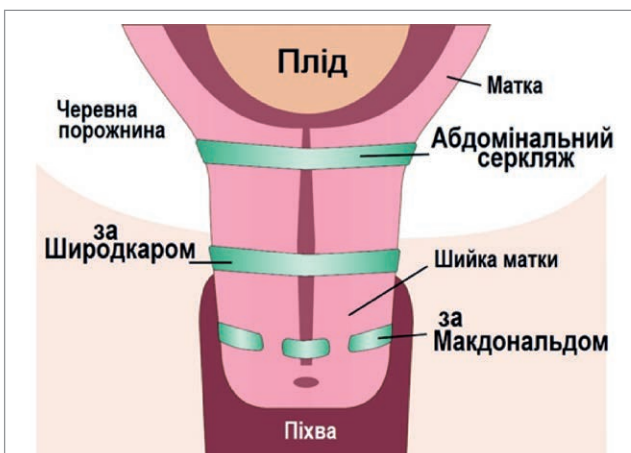
Королівський коледж акушерів і гінекологів Великої Британії (RCOG) у 2022 р. видав настанову «Цервікальний серкляж» як доповнення до настанови NICE «Передчасні пологи» [14]. У цій настанові RCOG також виділяє профілактичний та екстрений ЦС, але показання до його накладання, тобто групи жінок, яким рекомендовано проведення ЦС, дещо різняться.

Щодо профілактичного ЦС, то його поділяють на ЦС за анамнестичними та сонографічними даними.

Серкляж за анамнестичними даними рекомендують вагітним одним плодом, які в анамнезі мають троє (на відміну від двох у вітчизняних рекомендаціях) або більше ПП. Рутинне застосування ЦС не рекомендують жінкам, які в анамнезі мають менше ніж троє ПП чи епізодів невиношування в другому триместрі і не мають додаткових факторів ризику [7,8].

Показання до накладання ЦС за УЗД зазнало значної трансформації: випадкове виявлення вкорочення шийки матки за допомогою УЗД наприкінці другого триместру у вагітних одним плодом із відсутністю факторів ризику ПП не потребує застосування ЦС. Рівень доказовості такої рекомендації дуже високий. Проведення рутинного УЗД у групі жінок низького ризику не виправдане. Серійне застосування УЗД може бути запропоноване вагітним одним плодом, що в анамнезі мають спонтанний викидень у другому триместрі або ПП і не мають анамнестичних показань до проведення ЦС, тобто це вагітні з:

- ПП або невиношуванням у другому триместрі в анамнезі (на 16–34-му тижнях вагітності);
- ПРПО у терміні менше 34 тижнів вагітності;
- ЦС в анамнезі;



Джерело: <https://www.perinatology.com/ultrasound/Short%20Cervix.htm> [5].

Рис. 2. Розміщення шва за різних видів методик накладання цервікального серкляжа

- аномаліями будови матки;
- адгезіями порожнини матки;
- трахелектомією в анамнезі;
- кесаревим розтином при повному розкритті шийки матки в анамнезі;
- вагомими наслідками ексцизійного хірургічного втручання на шийці матки.

Таким жінкам рекомендоване УЗД кожні 2–4 тижні між 16 і 24-м тижнями вагітності і в разі виявлення ознак ІЦН – накладання ЦС [4].

Оцінюючи ефективність серійного сонографічного дослідження в жінок із ПП в анамнезі, у 40–70% жінок довжина шийки матки становила більше 25 мм до 24⁺⁰ тижнів вагітності, з них 90% жінок народжували після 34 тижнів.

У метааналізі Berghella за результатами трансвагінального УЗД лише в 42% учасниць спостерігалось вкорочення шийки матки, за якого був необхідний ЦС. Ці дані підтверджують рекомендацію, що жінок із невиношуванням у другому триместрі або ПП в анамнезі можна безпечно вести із застосуванням спостереження за допомогою серійного виконання УЗД, і це може зменшити поширеність випадків застосування ЦС [2].

Якщо за даними УЗД у вагітних одним плодом, які в анамнезі мають спонтанне переривання вагітності у другому триместрі або ПП, довжина шийки матки становить ≤ 25 мм, то слід запропонувати ЦС у терміні вагітності до 24 тижнів.

У разі виявлення лійкоподібного цервікального каналу і за відсутності вкорочення шийки до ≤ 25 мм за даними УЗД недоцільно рекомендувати ЦС [8].

Настанова NICE 2022 р. також розглядає профілактичний ЦС у жінок із ПП (до 34⁺⁰ тижнів вагітності) або невиношування вагітності (після 16⁺⁰ тижнів) в анамнезі, а також довжиною шийки матки 25 мм або менше за даними трансвагінального УЗД, проведеного між 16⁺⁰ і 24⁺⁰ тижнями вагітності [12].

Щодо екстреного ЦС («серкляж порятунку») настанови RCOG та NICE мають єдине бачення стосовно його використання. Рішення про екстрений ЦС слід приймати з урахуванням індивідуальних даних жінки. Таку можливість потрібно розглядати для вагітних у терміні від 16⁺⁰ до 27⁺⁶ тижнів із дилатованою шийкою матки та видимими плодовими оболонками без порушення їхньої цілісності [12,14].

Отже, останнім часом погляди на ефективність накладання цервікального шва при ІЦН переживають певну трансформацію. Це найбільше стосується визначення груп жінок, яким проведення ЦС принесе найбільшу користь, адже важливим є не лише власне запобігання виникненню передчасної пологової діяльності, але й уникнення зайвих оперативних втручань при вагітності. Якщо ж накладання циркулярного шва є показаним, слід взяти до уваги всі доступні методики – трансвагінальні та трансабдомінальні – для обрання найкращого методу з огляду на індивідуальну клінічну та анамнестичну ситуацію вагітної. На цьому і роблять акцент розробники рекомендацій з NICE та RCOG, продовжуючи роботу над доказовістю застосування консервативного й хірургічного методів лікування профілактики передчасних пологів.

Висновки

Визначення груп ризику пацієток із ІЦН має велике значення для обрання тактики лікування.

Накладання цервікального шва є ефективним методом лікування, проте потребує чіткої диференціації категорії жінок.

Нові погляди на ЦС передбачають поділ серкляжа за показаннями до накладання на профілактичний та екстрений шви. Своєю чергою, профілактичний шов, відповідно до нових рекомендацій, може бути накладений за анамнестичними даними та УЗД.

Показання до накладання «профілактичного анамнестичного» шва включають наявність трьох і більше епізодів невиношування вагітності в анамнезі.

Під час визначення показань до «профілактичного ультразвукового» шва, дані УЗД слід враховувати лише для вагітних групи ризику при вкороченні шийки матки ≤ 25 мм без зазначення характеру розширення каналу («клиноподібне», «воронкоподібне») – таким жінкам рекомендують сонографічне обстеження кожні 2–4 тижні між 16 і 24-м тижнями вагітності.

У разі випадкового виявлення вкорочення шийки матки в жінок не з групи високого ризику накладання ЦС, а також проведення серійних УЗД не є ефективними.

На сьогодні найбільш сильною рекомендацією до накладання екстреного ЦС є розширення шийки матки з візуалізацією інтактних пло-

дових оболонку у терміні вагітності 16⁺⁰ — 27⁺⁶ тижнів.

Слід індивідуально підбирати метод накладання серкляжа з урахуванням не лише транс-

вагінальних, але й трансабдомінальних методик.

Автори заявляють про відсутність конфлікту інтересів.

References/Література

1. ACOG (2014, Feb). Cerclage for the management of cervical insufficiency. Practice Bulletin No.142. Obstet Gynecol. 123; 2 Pt 1: 372–379. doi: 10.1097/01.AOG.0000443276.68274.cc. PMID: 24451674.
2. Berghella V, Gulersen M, Roman A, Boelig RC. (2023). Vaginal progesterone for the prevention of recurrent spontaneous preterm birth. American journal of obstetrics & gynecology MFM. 5(10): 101116. <https://doi.org/10.1016/j.ajogmf.2023.101116>.
3. Choorakuttil RM, Rajalingam B, Satarkar SR, Sharma LK, Gupta A, Baghel A, Nirmalan PK. (2022). Preterm Birth Rates after Initiating the Third-Trimester Screening Protocol of Samrakshan in India: Initial Results. Indian Journal of Radiology and Imaging. 33(1): 101–103. doi: 10.1055/s-0042-1758878. PMID: 36855731; PMCID: PMC9968537.
4. Clark NV, Einarsson JI. (2020). Laparoscopic abdominal cerclage: a highly effective option for refractory cervical insufficiency. Fertility and Sterility. 113(4): 717–722. <https://doi.org/10.1016/j.fertnstert.2020.02.007>.
5. Curran M. (2023). Reviewed by Medical Advisory Board. URL: <https://www.perinatology.com/ultrasound/Short%20Cervix.htm>
6. Fox NS, Chervenak FA. (2008). Cervical Cerclage: A Review of the Evidence. Obstetrical & Gynecological Survey. 63(1): 58–65. <https://doi.org/10.1097/ogx.0b013e31815eb368>.
7. Golyanovsky OV, Morozova OZ, Supruniuk KV, Frolov SV. (2023). The role of isthmic-cervical insufficiency in miscarriage. Reproductive health of woman. (7): 53–60. <https://doi.org/10.30841/2708-8731.7.2022.272473>.
8. Gulersen M, Lenchner E, Nicolaidis KH, Otsuki K, Rust OA, Althuisius S et al. (2023). Cervical cerclage for short cervix at 24 to 26 weeks of gestation: systematic review and meta-analysis of randomized controlled trials using individual patient-level data. American journal of obstetrics & gynecology MFM. 5(6): 100930. <https://doi.org/10.1016/j.ajogmf.2023.100930>.
9. Jiang H, Bo Z. (2024). Application value of ultrasound elastography for screening of early pregnancy cervical insufficiency: a retrospective case-control study. The Journal of Maternal-Fetal & Neonatal Medicine. 37(1). <https://doi.org/10.1080/14767058.2023.2299111>.
10. Lesser KB, Childers JM, Surwit EA. (1998). Transabdominal cerclage: a laparoscopic approach. Obstetrics and gynecology. 91; 5 Pt 2: 855–856. [https://doi.org/10.1016/s0029-7844\(97\)00655-8](https://doi.org/10.1016/s0029-7844(97)00655-8).
11. Mhatre M, House M. (2019). Cervical Insufficiency and Cervical Cerclage. DeckerMed Obstetrics and Gynecology. <https://doi.org/10.2310/obg.19057>.
12. National Institute for Health and Care Excellence. (2015). Preterm Labour and Birth. NICE guideline 25. London.
13. Ohuma EO, Moller A–B, Bradley E et al. (2023, Oct 7). National, regional, and global estimates of preterm birth in 2020, with trends from 2010: a systematic analysis. The Lancet. 402(10409): 1261–1271. [https://doi.org/10.1016/s0140-6736\(23\)00878-4](https://doi.org/10.1016/s0140-6736(23)00878-4).
14. Shennan AH, Story L. (2022). Cervical Cerclage. Royal College of Obstetricians and Gynaecologists (RCOG). Green-top Guideline No. 75. BJOG. 129: 1178–1210. doi: 10.1111/1471-0528.17003.

Відомості про авторів:

Наритник Тетяна Теодорівна — к.мед.н., доц. каф. акушерства і гінекології № 1 НМУ ім. О.О. Богомольця. Адреса: м. Київ, бульвар Шевченка, 13. <https://orcid.org/0000-0003-0568-2760>.

Бурка Ольга Анатоліївна — к.мед.н., доц. каф. акушерства і гінекології № 1 НМУ ім. О.О. Богомольця. Адреса: м. Київ, бульвар Шевченка, 13. <https://orcid.org/0000-0003-0133-9885>.

Стаття надійшла до редакції 19.12.2023 р.; прийнята до друку 25.03.2024 р.